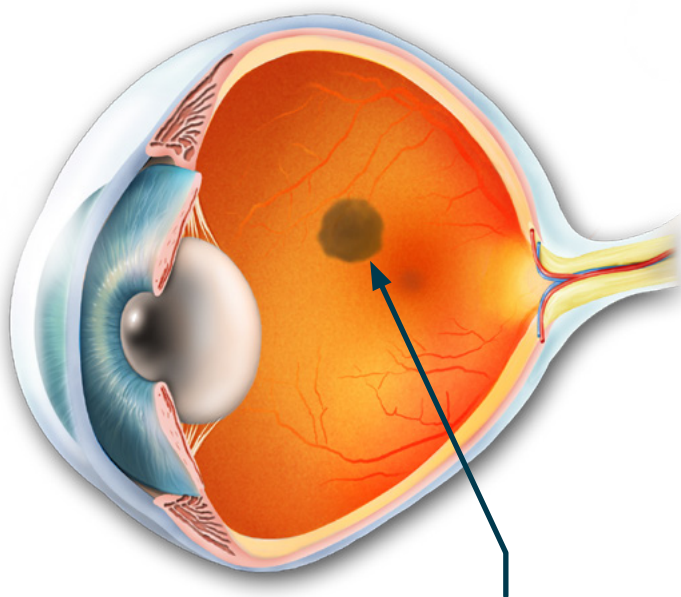




Tidligere var modermærker på øjets nethinde et sjældent fund. Der er intet, der tyder på, at de forekommer hyppigere end før i tiden. Men i takt med at der bliver taget flere billeder af nethinden, for eksempel hos optikerne, er det blevet mere almindeligt, at vi opdager dem. I langt de fleste tilfælde er der tale om harmløse pletter, svarende til en fregne på huden.

Modermærker i øjet

Øjet kan ligesom huden få modermærker, der viser sig som en mørk plet på nethinden. Langt de fleste er harmløse, og kun under én procent kræver behandling. Læs mere her, og bliv klogere på modermærker i øjnene.



Et modermærke (nævus) kan ses som en mørk plet på nethinden. Det består af pigmenterede celler, der ligger i årehinden (choroidea).



AF **Carsten Edmund**,
øjenlæge, dr.med.

D E FLESTE kender til brune pletter på huden, som kaldes modermærker, skønhedspletter eller – hvis de er små – fregner. Vi ved godt, at vi skal holde øje med dem, specielt hvis vi dyrker sol, da pletterne kan udvikle sig til modermærkekræft (malignt melanom). Ligesom huden kan øjet også få modermærker – et såkaldt *nævus*. Men modsat huden kan vi hverken selv få øje på dem eller holde øje med dem, da de sidder på øjets bagvæg. Det kræver fotografering af nethinden (fundus foto), der bliver mere udbredt, da det

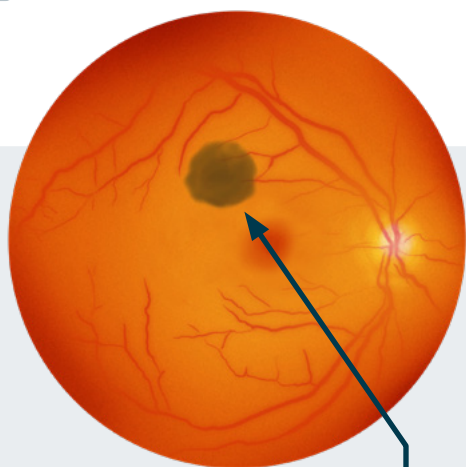
blandt andet kan ske ved visse undersøgelser hos optikerne. Her kan man opdage det som en mørk plet på nethinden.

Hvad er et nævus?

Et modermærke eller et nævus i øjet er et fladt, pigmenteret område bag i øjet. Det består af pigmenterede celler, der ligger i årehinden (choroidea). Fordi nethinden er gennemsigtig, skinner de pigmenterede celler igennem i den underliggende årehinde og fremstår som en mørk plet, der typisk kun er millimeter stor eller på størrelse med en fregne.

Behandling

I langt de fleste tilfælde er et nævus i øjet et harmløst fund. Der er dog en lille risiko på under én procent for, at et nævus kan udvikle sig til modermærkekræft. For at finde disse få tilfælde og behandle dem i tide bør man få tilbudt kontrolundersøgelser hos en øjenlæge. Øjenlægen vil her kunne holde øje med, om et nævus udvikler sig. De vigtigste tegn på dette er vækst, der kan ses på et foto ved, at det mørke område bliver større. Det kan også ses på en skanningsundersøgelse (OCT) ved, at det bliver tykkere. ■



Nævus

7%

Et modermærke i øjet (nævus) er sjældne hos børn, men findes hos cirka syv pct. af den voksne befolkning. De giver ingen symptomer og opdages derfor oftest ved en tilfældighed, som for eksempel i forbindelse med synstjek og fotografering af nethinden (fundus foto).

INFO

Gratis telefonrådgivning



for alle medlemmer af Øjenforeningen

Du kan få gratis telefonrådgivning hos enten

- Øjenlæge
- Synskonsulent
- Optiker
- Socialrådgiver/psykolog ved akut opstået blindhed

Alt, hvad du behøver at gøre, er at ringe på 33 69 11 00 hverdage klokken 10-14 og opgive dit medlemsnummer, navn og telefonnummer og lidt om dit problem.

Du vil så blive ringet op først-kommende uge.

Støtte til efteruddannelse



Øjenforeningen har for året 2021 afsat en pulje på **50.000 kroner** til efteruddannelse for paramedicinske faggrupper på øjenområdet.

Ansøgningerne vil blive behandlet efter først til mølle-princippet, dog således at kun ansøgere, der er medlem af Øjenforeningen, vil komme i betragtning.

Støtte til samme ansøger kan som hovedregel kun gives hvert andet år.

Ansøgningskema kan hentes på ojenforeningen.dk eller rekvireres fra

Øjenforeningen, Ny Kongensgade 20, 1557 København V, tlf. 33 69 11 00, kontakt@ojenforeningen.dk